Роль лабораторной диагностики при синдроме красного глаза

Чернакова Г.М. • Клещева Е.А. • Обрубов А.С. • Овсянко А.А. • Семенова Т.Б.

Чернакова Галина Мэлсовна – канд. мед. наук, врач-офтальмолог[1], доцент кафедры офтальмологии[2], консультант стационара[3]
✉ 119192, г. Москва, Мичуринский проспект, 21Б, Российская Федерация.
Тел.: +7 (910) 479 68 48.
E-mail: vernikov@mail.ru

Клещева Елена Александровна – канд. мед. наук, врач-офтальмолог[1, 3], ассистент кафедры офтальмологии[2]

Обрубов Анатолий Сергеевич – канд. мед. наук, врач-офтальмолог[3]

Овсянко Алексей Александрович – врач-офтальмолог[1], аспирант кафедры офтальмологии[2]

Семенова Татьяна Борисовна – д-р мед. наук, профессор, академик Российской академии медико-технических наук, главный врач[1]

Цель – анализ этиологической структуры воспалительных заболеваний глазной поверхности.

Материал и методы. В исследование включены пациенты (n = 49), обратившиеся в офтальмологический кабинет Герпетического центра за период с 2012 по 2014 г. с клиническими признаками синдрома красного глаза. Продолжительность наличия жалоб до обращения в Герпетический центр составила 60,65 ± 12,28 дня. Всем пациентам проводили стандартный офтальмологический осмотр, лабораторное обследование (слезной жидкости и/или соскоба с конъюнктивы на наличие вирусов простого герпеса 1-го и 2-го типов, вируса варицелла-зостер, цитомегаловируса, вируса Эпштейна – Барр, герпесвируса человека 6-го типа, аденовирусов, энтеровирусов, хламидий и уреаплазм методом полимеразной цепной реакции), микробиологическое исследование мазка с конъюнктивы, микроскопию ресниц на наличие ресничного клеща.

Результаты. По результатам обследования пациенты были разделены на три группы: 1-я – с герпесвирусной природой инфекции (n = 24), 2-я – с инфекционной офтальмопатологией негерпетической природы (энтеровирусной, аденовирусной, бактериальной, грибковой) (n = 18), 3-я – с неинфекционными причинами поражения глазной поверхности (n = 7). В 3 случаях в конъюнктивальном соскобе была выделена уреаплазма, что послужило основанием к назначению этиотропной терапии. Идентификация возбудителей воспалительного процесса в 1-й и 2-й группах позволила назначить эффективную этиотропную терапию и добиться клинического выздоровления. Исключение инфекционной природы в 3-й группе позволило прекратить необоснованную антибактериальную или противовирусную терапию.

Заключение. Пациенты с неустановленной этиологией длительно существующего синдрома красного глаза нуждаются в обязательном лабораторном исследовании соскоба с конъюнктивы и/или слезной жидкости для подтверждения или исключения инфекционной природы заболевания.

Ключевые слова: синдром красного глаза, кератит, конъюнктивит, герпесвирусы, уреаплазма, лабораторная диагностика.

[1] ООО «Герпетический центр» Российской академии медико-технических наук; 119192, г. Москва, Мичуринский проспект, 21Б, Российская Федерация

[2] ГБОУ ДПО «Российская медицинская академия последипломного образования» Минздрава России; 125993, г. Москва, Баррикадная ул., 2/1–1, Российская Федерация

[3] ГБУЗ «Городская клиническая больница им. С.П. Боткина Департамента здравоохранения города Москвы» Филиал № 1; 123001, г. Москва, Мамоновский переулок, 7, Российская Федерация

Еще в 1907 г. немецкий офтальмолог Теодор Аксенфельд (Theodor Axenfeld) сказал: «Тот, кто сегодня не использует широко в своей повседневной практике бактериологические исследования, не имеет возможности адекватно оценить состояние пациента!». Спустя сто лет значение этого высказывания для определения правильной лечебной тактики только возросло – стало возможным идентифицировать широкий спектр возбудителей, поражающих глазную поверхность: интермаргинальный край века, тарзальную и бульбарную конъюнктиву, роговицу и слезную пленку [1–4].

Гиперемия конъюнктивы, или так называемый синдром красного глаза (СКГ), – наиболее частая причина обращений к офтальмологам. Этот синдром полиэтиологичен, покраснение глаза наблюдается при травмах, офтальмогипертензии, инфекциях, аллергии, трофических расстройствах [1]. В последние годы СКГ пополнился новыми клиническими вариантами, что объясняется доступностью для населения офтальмологических препаратов в аптечной сети, увеличением количества пользователей портативными средствами телекоммуникации, популярностью контактной коррекции зрения, повышением количества кераторефракционных операций, ухудшением экологической ситуации в городах [5–11]. К инфекционным причинам покраснения глаз относят аденовирусы, энтеровирусы, хламидии, уреаплазмы, микоплазмы, патогенные и условно-патогенные бактерии и грибы, а также герпесвирусы [8, 12–15]. Достаточно трудно выделить строго патогномоничные признаки, характерные для каждого возбудителя, что определяет необходимость лабораторной диагностики [1–3, 9, 16]. Из 8 патогенных для человека представителей семейства герпесвирусов в тканях глаза методами вирусологической диагностики выделяют семь: вирусы простого герпеса 1-го и 2-го типов (ВПГ-1 и ВПГ-2), вирус варицелла-зостер (ВВЗ), вирус Эпштейна – Барр (ВЭБ), цитомегаловирус (ЦМВ), герпесвирусы человека 6-го и 7-го типов (ГВЧ-6, ГВЧ-7) [13, 17]. Этиологическая структура воспалительных заболеваний глаз в конкретном лечебном учреждении во многом определяется составом пациентов [1, 8]. С этой точки зрения особый клинический и научный интерес представляет изучение структуры воспалительных состояний глазной поверхности у пациентов офтальмологического кабинета Герпетического центра, более 20 лет специализирующегося на диагностике и лечении пациентов, страдающих персистирующими герпесвирусными и другими хроническими инфекциями.

Целью нашего исследования был анализ этиологической структуры воспалительных заболеваний глазной поверхности (по данным кабинета офтальмологической помощи Герпетического центра).

Материал и методы

Под нашим наблюдением находились 49 пациентов (24 мужчины и 25 женщин, средний возраст составил 44,6 ± 4,1 года), обратившихся в офтальмологический кабинет в период с 2012 по 2014 г.; у всех пациентов клинически определялся СКГ. Контингент пациентов формировался преимущественно из двух потоков. Первый поток – пациенты, направленные дерматологами Герпетического центра: больные с рецидивирующим орофациальным или генитальным герпесом с жалобами со стороны глаз, а также пациенты с *Herpes zoster ophthalmicus* (HZO). Второй поток – пациенты с подозрением на инфекционную патологию глаз (в том числе на офтальмогерпес), направленные врачами-офтальмологами из других лечебных учреждений.

Средний срок наличия жалоб со стороны глаз до обращения в Герпетический центр составил 60,65 ± 12,28 дня (минимум – 1 день, максимум – 240 дней), что может свидетельствовать о неэффективном лечении при неустановленной этиологии воспаления глазной поверхности.

Всем пациентам проводился стандартный офтальмологический осмотр (визометрия, авторефрактометрия, пневмотонометрия, биомикроскопия, офтальмоскопия, при необходимости – флюоресцеиновая проба). Лабораторная диагностика включала исследование биологических секретов (конъюнктивального соскоба, слезной жидкости, в ряде случаев – секрета слюнных желез, крови и мочи на наличие герпесвирусов (ВПГ-1 и ВПГ-2, ВВЗ, ЦМВ, ВЭБ, ГВЧ-6), аденовирусов, энтеровирусов, хламидий, уреаплазм методом полимеразной цепной реакции в режиме реального времени. Проводилось изучение уровней специфических антител к герпесвирусам и хламидиям. Всем пациентам проводили микробиологическое исследование конъюнктивального соскоба пораженного глаза, а также микроскопию ресниц на наличие ресничного клеща рода *Demodex*.

Результаты и обсуждение

При первичном обращении в Герпетический центр у всех пациентов наблюдался СКГ, наибо-

Рис. 1. Пациент С-в с синдромом острого некроза сетчатки в сочетании с передним кератоувеитом и витреитом

лее частыми жалобами были: покраснение глаз, слезотечение, отек век, зуд, наличие отделяемого из конъюнктивальной полости. Установленная по результатам лабораторного обследования этиология воспаления глазной поверхности послужила основанием для формирования 3 групп пациентов: 1-ю группу составили пациенты с герпесвирусной природой инфекций конъюнктивы и роговицы (n = 24), 2-ю – с инфекционной офтальмопатологией негерпетической природы (энтеровирусной, аденовирусной, бактериальной, грибковой) (n = 18) и 3-ю – с неинфекционными причинами поражения глазной поверхности (n = 7).

У 14 пациентов 1-й группы в слезной жидкости и/или конъюнктивальном соскобе выявлен ВПГ, у 7 – ВВЗ, в 1 случае – ВПГ и *Ureaplasma urealyticum* (*U. urealyticum*), в 1 случае – ГВЧ-6, у 1 пациента определено повышение специфических антител острой фазы к ВЭБ. У 10 обследованных из 1-й группы ВПГ выделялся также в секрете слюнных желез и/или в соскобе из урогенитального тракта вне зависимости от типа герпесвируса, определяющего патологию глаз. Распределение клинических вариантов течения офтальмоинфекций в этой группе на основании результатов вирусологического обследования приведено в табл. 1.

ВПГ-1 и ВПГ-2 определены в слезной жидкости у 15 из 24 пациентов 1-й группы; клинически в этих случаях диагностированы поверхностные кератиты и кератоиридоциклиты. У 7 пациентов с HZO ВВЗ выделялся в слезе при конъюнктивитах и кератитах с первых дней болезни и до 1,5 месяцев. Известно, что чаще всего ВВЗ активизируется после 50 лет, однако мы наблюдали развитие HZO с последующим кератоиридоциклитом после травмы кожи теменно-височной области у ребенка в возрасте 10 лет на фоне сильного стресса.

Таблица 1. Распределение клинических форм офтальмоинфекций на основании результатов вирусологического обследования (n = 24)

Клинический вариант	Этиологические факторы				
	ВПГ-1, ВПГ-2	ВВЗ	ЦМВ	ВЭБ	ГВЧ-6
Конъюнктивит	–	1	–	–	1
Поверхностный кератит	8	–	–	–	–
Кератоиридоциклит	5	6	–	–	–
Кератоувеит (с явлениями клеточной реакции стекловидного тела)	1 (пациент С-ов) 1 (пациентка Т-ва)	–	–	1 (пациентка К-ва)	–
Итого	15	7	–	1	1

ВПГ-1 – вирус простого герпеса 1-го типа, ВПГ-2 – вирус простого герпеса 2-го типа, ВВЗ – вирус варицелла-зостер, ЦМВ – цитомегаловирус, ВЭБ – вирус Эпштейна – Барр, ГВЧ-6 – герпесвирус человека 6-го типа

У 3 пациентов одна и та же клиническая форма (кератоувеит) была вызвана тремя разными этиологическими причинами (ВПГ; ВПГ + *U. urealyticum*; ВЭБ), все трое пациентов направлены на госпитализацию в стационар Филиала № 1 ГБУЗ «Городская клиническая больница им. С.П. Боткина Департамента здравоохранения города Москвы».

У пациента С-ва наблюдалось развитие синдрома острого некроза сетчатки в сочетании с передним кератоувеитом и витреитом (рис. 1). Этиологическими факторами этого синдрома считается ВПГ, что и было подтверждено повышением специфических антител (ранних иммуноглобулинов класса G) и положительным эффектом этиотропного лечения (внутривенных инфузий ацикловира).

У пациентки Т-вой с сочетанным поражение глаз ВПГ и *U. urealyticum* выявление этих возбудителей одновременно в слезной жидкости и вагинальном секрете позволило определить природу воспаления и назначить этиотропную терапию.

У пациентки К-вой интерстициальный кератоувеит острого тяжелого течения ассоциировался с выявлением повышенных уровней специфических антител к ВЭБ (ранних иммуноглобулинов класса G), проведенная в стационаре инфузионная терапия аналогами нуклеозидов (ацикловир) привела к купированию симптомов заболевания (рис. 2).

ГВЧ-6 известен как этиологический агент внезапной экзантемы новорожденных, но описаны единичные случаи его выделения при различной воспалительной офтальмопатологии, как правило, в роли ко-фактора воспаления другой этиологии [17, 18]. Совместно с дерматологами мы наблюдали пациентку с вялотекущим конъюнктивитом и паховой лимфаденопатией, у которой ГВЧ-6 был выявлен в слезной жидкости, слюне и вагинальном секрете. Назначение этиотропной терапии привело к купированию жалоб.

Как видно из табл. 2 и 3, во всех остальных случаях (n = 25) ни один из герпесвирусов не был обнаружен в биологических секретах, уровни специфических антител значимо не отличались от контроля. Выявление различных возбудителей у 19 человек во 2-й группе (у некоторых пациентов могли одновременно выявляться и герпесвирусы, и прочие инфекционные агенты) позволило установить природу СКГ и назначить этиотропную терапию. В конъюнктивальном соскобе определялись бактерии (*Staphyllococcus* spp., *Streptococcus* spp., *U. urealyticum*, *Moraxella catarrhalis*), адено- и энтеровирусы, простейшие (*Acanthamoeba*). В 2 случаях одновременно с бактериями (*Pseudomonas aeruginosa*) был обнаружен рост грибов (*Candida albicans* и *Cryptococcus* spp.).

При остром или подостром воспалении конъюнктивы и роговицы (n = 3) определялись аденовирусы (см. табл. 2), у одного пациента тяжелый кератоконъюнктивит сопровождался выявлением ассоциации аденовируса и энтеровируса в конъюнктивальном соскобе (рис. 3). В этом наблюдении, как в двух других, вирусный процесс

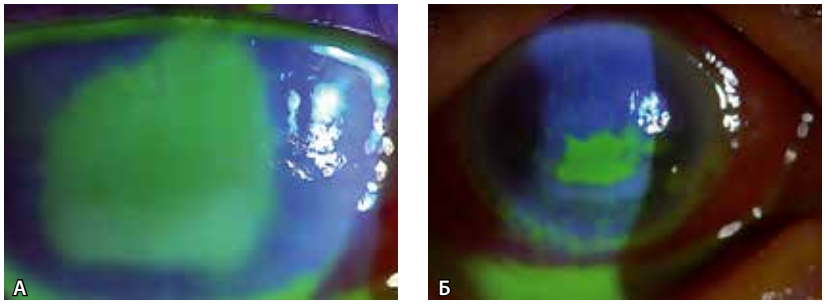

Рис. 2. Пациентка К-ва с кератоувеитом, ассоциированным с ВЭБ: **А** – обширная язва роговицы, увеит; **Б** – через 7 дней инфузионной терапии ацикловиром, уменьшение площади язвы роговицы

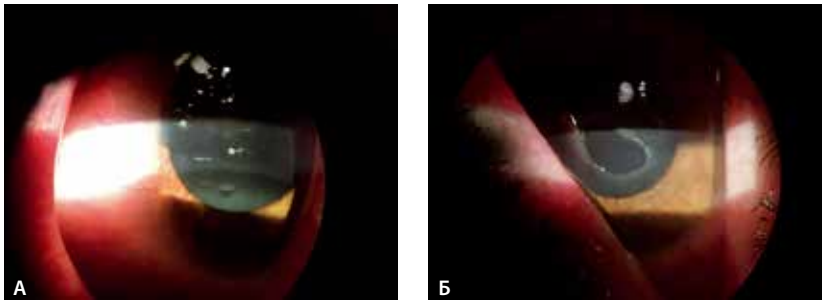

Рис. 3. Пациент с нитчатым кератитом, ассоциированным с аденовирусом и энтеровирусом: **А** – правый глаз, **Б** – левый глаз, обширная эрозия роговицы

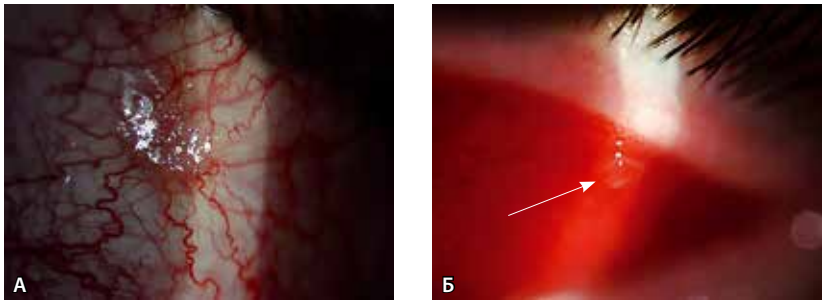

Рис. 4. Пациент Н-ов, правый глаз: **А** – воспаление конъюнктивы с явлениями эписклерита, **Б** – гранулематозный фокус на конъюнктиве верхнего века (указан стрелкой)

Таблица 2. Распределение клинических форм СКГ в зависимости от обнаруженных микроорганизмов (n = 19)

Клинический вариант	Число пациентов	Возбудители							
		Streptococcus spp., *Staphylococcus* spp.	*U. urealyticum*	*Demodex*	*Moraxella catarrhalis*	*Acanthamoeba*	*P. aeruginosa* + *Candida albicans*, *Cryptococcus* spp.	Аденовирусы	Энтеровирусы
Стероидосложненный двусторонний кератоконъюнктивит	3	–	–	–	–	–	–	3	1
Вялотекущий конъюнктивит	6	–	–	2	1	–	–	–	3
Рецидивирующий конъюнктивит	2	–	1 (пациент Н-ов)	–	–	–	–	1	–
Рецидивирующая эрозия роговицы	2	–	1 (пациентка Д-ва)	1	–	–	–	–	–
Острый односторонний каналикулит и блефароконъюнктивит	1	1	–	–	–	–	–	–	–
Острый интерстициальный кератит тяжелого течения (после ношения контактных линз)	3	–	–	–	–	1	2	–	–
Периферический кератит с изъязвлением	1	1	–	–	–	–	–	–	–
Кератоувеит	1	–	1 (пациентка Т-ва)*	–	–	–	–	–	–
Итого	19	2	2	3	1	1	2	4	3

* Случай учитывался в 1-й группе, поскольку выявлена ассоциация с ВПГ (см. табл. 1)

в глазу не был распознан клинически до обращения в Герпетический центр. Необоснованное назначение кортикостероидной терапии в раннем периоде инфекции привело к развитию тяжелых поражений роговицы.

Вялотекущий конъюнктивит у 6 пациентов из 2-й группы был вызван разными патогенами – бактериями рода *Moraxella*, персистирующим энтеровирусом и ресничным клещом рода *Demodex*.

U. urealytica активно выделялась у 3 пациентов в слезной жидкости при разных состояниях – от рецидивирующего конъюнктивита до кератоувеита с клеточной инфильтрацией стекловидного тела. Так, пациент Н-ов наблюдался с клинической картиной левостороннего рецидивирующего локального воспаления темпоральной бульбарной конъюнктивы с элементами эписклерита (рис. 4а). Подозрение на герпесвирусную природу заболевания, учитывая характер течения процесса (рецидивы, ремиссии на фоне противогерпетической терапии), побудило врача-офтальмолога направить этого пациента для обследования в Герпетический центр. При тщательном осмотре был выявлен гранулематозный фокус на конъюнктиве верхнего века пораженного глаза, что в совокупности с выявлением в слезной жидкости *U. urealyticum* дало основание поставить диагноз рецидивирующего конъюнктивита уреаплазменной этиологии (рис. 4б). Проведение курса системной этиотропной терапии (антибиотики тетрациклинового ряда) позволило добиться полного клинического и лабораторного излечения. Схожий характер течения заболевания (упорные рецидивы, ремиссия на фоне противогерпетической терапии) мы наблюдали в другом случае – у пациентки Д-вой. У нее на

фоне отмены заместительной терапии эстрогенами и респираторного заболевания развилась картина обширной рецидивирующей эрозии роговицы с локализацией в центральной и нижней парацентральной областях с выраженным роговичным синдромом (рис. 5). До обращения в Герпетический центр ей была назначена эмпирическая антибактериальная и противовирусная терапия (в качестве стереотипного подхода в таких ситуациях), на фоне которой наступила ремиссия. Последующие тяжелые продолжительные рецидивы эрозии роговицы побудили врача-офтальмолога направить пациентку на обследование. В конъюнктивальном соскобе была выявлена *U. urealyticum*, что и послужило основанием к назначению этиотропной терапии, в результате которой удалось добиться стойкой ремиссии. Во всех 3 описанных случаях *U. urealyticum* выявлялась по крайней мере в двух локализациях – в конъюнктиве и в урогенитальном тракте. У одного пациента мы наблюдали рецидивирующую эрозию роговицы на фоне активизации ресничного клеща рода *Demodex*.

Особое внимание следует обращать на пациентов, пользующихся контактными линзами – в качестве инфекционных причин кератитов и кератоувеитов в этих случаях (n = 3) наряду с микробной флорой (*Pseudomonas aeruginosa*) могут выступать простейшие рода *Acanthamoeba* и грибковая флора (*Candida albicans* и *Cryptococcus* spp.). Все 3 пациента были направлены в отделение неотложной помощи

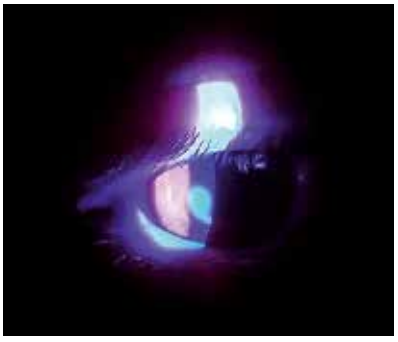

Рис. 5. Пациентка Д-ва. Рецидивирующая эрозия роговицы (в соскобе с конъюнктивы выделена *U.urealyticum*)

Рис. 6. Острый каналикулит и блефароконъюнктивит на фоне стрептодермии

Филиала № 1 ГБУЗ «Городская клиническая больница им. С.П. Боткина Департамента здравоохранения города Москвы» для срочной госпитализации.

Staphylococcus spp. и *Streptococcus* spp. оказались причиной гнойного каналикулита и блефароконъюнктивита у мальчика 9 лет на фоне стрептодермии параорбитальной области (рис. 6), а в другом случае обнаружились в посеве при вялотекущем рецидивирующем периферическом кератите с изъязвлением (рис. 7).

Третью группу составили пациенты с прочими (неифекционными) причинами СКГ, сопровождающегося комплексом жалоб, схожих с таковыми при инфекционной этиологии (слезотечение, ощущение песка и/или соринки в глазу, покраснение и отек век, зуд, дискомфорт).

Таблица 3. Распределение неинфекционных причин СКГ в зависимости от клинического варианта заболевания (n = 7)

Клинический вариант	Этиологические факторы			
	Косметологические процедуры (периорбитальные интракутанные инъекции)	Синдром сухого глаза различной этиологии	Травма конъюнктивы или роговицы	Нейротрофическая недостаточность
Острый аллергический блефароконъюнктивит	1	–	–	–
Вялотекущий блефароконъюнктивит	–	2	–	–
Кератоконъюнктивит	–	–	2	–
Перилимбальные рецидивирующие язвы роговицы	–	–	–	2
Итого	1	2	2	2

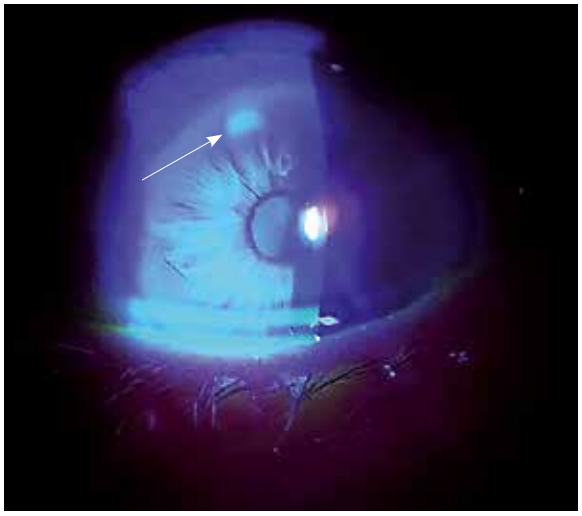

Рис. 7. Периферический вялотекущий рецидивирующий кератит, перилимбальный инфильтрат с поверхностной эрозией (указан стрелкой)

Жалобы возникали после проведения косметологических параорбитальных субкутанных инъекций, травм конъюнктивы и роговицы (в том числе собственными ресницами), на фоне синдрома сухого глаза и в 1 случае на фоне нейротрофического асептического кератита (n = 7) (см. табл. 3).

Исключение инфекционной природы процесса в этой группе пациентов позволило избежать дорогостоящего необоснованного лечения с применением местных инстилляций антибактериальных, противовирусных, противовоспалительных и прочих средств, только ухудшающих в таких случаях состояние глазной поверхности. Напротив, с учетом отрицательных результатов анализов, то есть исключающих инфекционные причины СКГ, была назначена своевременная и адекватная репаративная терапия корнеопротекторами с положительным клиническим эффектом.

Выводы

1. Для исключения или подтверждения инфекционной этиологии СКГ (особенно длительно существующего) всем пациентам с неустановленной этиологией СКГ следует проводить лабораторное исследование соскоба с конъюнктивы и/или слезной жидкости на наличие вирусов, бактерий, простейших, грибков.
2. Отягощенный герпетический анамнез (рецидивы простого герпеса, персистирующие ЦМВ- и ВЭБ-инфекции) является фактором риска офтальмогерпеса и поводом для углубленного вирусологического и бактериологического исследования нескольких биологических секретов (слюны, крови, мочи, вагинального секрета, секрета простаты и пр.).
3. Выявление герпесвирусов в биологических секретах при СКГ (особенно в конъюнктивальном соскобе и/или слезной жидкости) – в случае наличия клинических проявлений – служит основанием для назначения или продолжения местной и общей противовирусной терапии.
4. Ошибки в диагностике распространенных аденовирусных кератоконъюнктивитов и необоснованно раннее назначение кортикостероидной терапии в этих случаях приводит к развитию стероидоосложненных форм.
5. Выявление *U. urealyticum* при наличии жалоб и клинических проявлений является основанием для назначения этиотропной терапии антибиотиками тетрациклинового ряда.
6. Исключение инфекционной природы СКГ позволяет назначить патогенетически ориентированную репаративную и корнеопротекторную терапию.

Литература (References)

1. Ковалевская МА, Майчук ДЮ, Бржеский ВВ, Майчук ЮФ, Околов ИН. Синдром «красного глаза»: практическое руководство для врачей-офтальмологов. М.; 2010. 108 с. (Kovalevskaya MA, Maychuk DYu, Brzheskiy VV, Maychuk YuF, Okolov IN. Red eye syndrome: Practical Guidance for Ophthalmologists. Moscow; 2010. 108 p. Russian).
2. Chaudhry IA, editor. Common eye infections. InTech; 2013. Available from: http://www.intechopen.com/books/common-eye-infections
3. Эбботт Р. Новейшие терапевтические и хирургические стратегии в диагностике и лечении бактериальных кератитов. Мир офтальмологии. 2014;(3):3–5. (Abbott R. [Most recent therapeutic and surgical strategies in diagnosis and treatment of bacterial keratitis]. Mir oftal'mologii. 2014;(3):3–5. Russian)
4. Майчук ДЮ. Вторичный сухой глаз – наиболее распространенные клинические формы. Рефракционная хирургия и офтальмология. 2004;(3):63–8. (Maychuk DYu. [The commonest forms of secondary dry eye]. Refraktsionnaya khirurgiya i oftal'mologiya. 2004;(3):63–8. Russian)
5. Keay L, Edwards K, Naduvilath T, Forde K, Stapleton F. Factors affecting the morbidity of contact lens-related microbial keratitis: a population study. Invest Ophthalmol Vis Sci. 2006;47(10):4302–8.
6. Дога АВ, Майчук НВ, Кондакова ОИ. Клинико-диагностический алгоритм оценки состояния глазной поверхности у пациентов с длительным ношением контактных линз. Офтальмология. 2011; 8(1):15–9. (Doga AV, Maychuk NV, Kondakova OI. [Clinical and diagnostic algorithm for assessment of ocular surface in patients with prolonged wearing of contact lenses]. Oftal'mologiya. 2011; 8(1):15–9. Russian).
7. Майчук ЮФ. Оптимизация терапии болезней глазной поверхности. Офтальмоферон. М.; 2010.

(Maychuk YuF. Improvement of treatment of the diseases of ocular surface. Ophthalmoferon. Moscow; 2010).
8. Ковалевская МА, Майчук ЮФ. Патофизиологическое обоснование выбора терапии при офтальмохламидиозе. Рефракционная хирургия и офтальмология. 2006;(1):46–50.
(Kovalevskaya MA, Maychuk YuF. [Pathophysiological background for drug therapy in patients with ophthalmic Chlamydia infection]. Refraktsionnaya khirurgiya i oftal'mologiya. 2006;(1):46–50. Russian).
9. Егоров ЕА, Астахов ЮС, Ставицкая ТВ. Офтальмофармакология. М.: Гэотар-Мед; 2004. 464 с.
(Egorov EA, Astakhov YuS, Stavitskaya TV. Ophthalmopharmacology. Moscow: Geotar-Med; 2004. 464 p. Russian).
10. Муратова НВ. Диагностика и лечение синдрома «сухого глаза» у больных, получающих бета-адреноблокаторы. Клиническая офтальмология. 2003;(1):4–6.
(Muratova NV. [Diagnosis and treatment of dry eye syndrome in patients receiving beta-blockers]. Klinicheskaya oftal'mologiya. 2003;(1):4–6. Russian).
11. Алексеев ИБ, Мельникова НВ. Изменения передней поверхности глаза при первичной открытоугольной глаукоме. Российский офтальмологический журнал. 2013;6(1):4–7.
(Alekseev IB, Mel'nikova NV. [Changes of the anterior surface of the eye in primary open angle glaucoma]. Rossijskij oftal'mologicheskij zhurnal. 2013;6(1):4–7. Russian).
12. Чернакова ГМ, Клещева ЕА, Шаповал ИМ, Мезенцева МВ, Кочергин СА. Иммунитет глазного яблока и конъюнктивальная микрофлора. Инфекция и иммунитет. 2012;2(3):635–44.
(Chernakova GM, Kleshcheva EA, Shapoval IM, Mezentseva MV, Kochergin SA. [Immunity of eye bulb and microflora of conjunctiva]. Infektsiya i immunitet. 2012;2(3):635–44. Russian).
13. Каспаров АА. Офтальмогерпес. М.: Медицина;1994. 224 с.
(Kasparova AA. Herpes Zoster ophthalmicus. Moscow: Meditsina;1994. 224 p. Russian).
14. Бойко ЭВ, Черныш ВФ, Позняк АЛ, Агеев ВС. О роли хламидийной инфекции в развитии синдрома сухого глаза. Вестник офтальмологии. 2008;(4):16–9.
(Boyko EV, Chernysh VF, Poznyak AL, Ageev VS. [The role of chlamydia in the development of dry eye syndrome]. Vestnik oftal'mologii. 2008;(4):16–9. Russian).
15. Краснов ММ, Каспаров АА, Каспарова ЕА. Клинические особенности и иммунотерапия осложненных форм аденовирусного конъюнктивита. Вестник офтальмологии. 1998;(5):23–8.
(Krasnov MM, Kasparov AA, Kasparova EA. [Clinical characteristics and immune therapy of complicated forms of adenoviral conjunctivitis]. Vestnik oftal'mologii. 1998;(5):23–8. Russian).
16. Царева ОВ, Гончар ПА, Душин НВ. Оптимизация лечения больных хроническим конъюнктивитом невирусной этиологии. Рефракционная хирургия и офтальмология. 2004;(3):60–2.
(Tsareva OV, Gonchar PA, Dushin NV. [Improvement of treatment of chronic non-viral conjunctivitis]. Refraktsionnaya khirurgiya i oftal'mologiya. 2004;(3):60–2. Russian).
17. Okuno T, Hooper LC, Ursea R, Smith J, Nussenblatt R, Hooks JJ, Hayashi K. Role of human herpes virus 6 in corneal inflammation alone or with human herpesviruses. Cornea. 2011;30(2):204–7.
18. Sugita S, Shimizu N, Watanabe K, Ogawa M, Maruyama K, Usui N, Mochizuki M. Virological analysis in patients with human herpes virus 6-associated ocular inflammatory disorders. Invest Ophthalmol Vis Sci. 2012;53(8):4692–8.

The role of laboratory examination in red eye syndrome

Chernakova G.M. • Kleshheva E.A. • Obrubov A.S. • Ovsjanko A.A. • Semenova T.B.

Chernakova Galina Melsovna – MD, PhD, Ophthalmologist[1], Associate Professor, Department of Ophthalmology[2], Hospital Advisor[3]
✉ 21B Michurinskij prospekt, Moscow, 119192, Russian Federation.
Tel.: +7 (910) 479 68 48.
E-mail: vernikov@mail.ru

Kleshheva Elena Aleksandrovna – MD, PhD, Ophthalmologist[1, 3], Assistant Professor, Department of Ophthalmology[2]

Obrubov Anatolij Sergeevich – MD, PhD, Ophthalmologist[3]

Ovsjanko Aleksej Aleksandrovich – Ophthalmologist[1], PhD student, Department of Ophthalmology[2]

Semenova Tat'jana Borisovna – MD, PhD, Professor, The Member of the Russian Academy of Medical and Technical Sciences, Head Physician[1]

Aim: To analyze etiological structure of inflammatory diseases of ocular surface.

Materials and methods. The study included outpatients (n = 49) who referred to Ophthalmological office at the Herpetic center during the period 2012 to 2014. Complaints duration was 60.65 ± 12.28 days. All patients underwent routine ophthalmologic examination; tear and/or conjunctival scraping PCR for type 1 and 2 herpes simplex viruses, varicella-zoster virus, cytomegalovirus, Epstein-Barr virus, type 6 human herpesvirus, adenoviruses, enteroviruses, ureaplasma, chlamydia; conjunctival swab microbiology; eyelash microscopy for eyelash mites.

Results: After the examination, all patients were divided into three groups: 1) with herpesvirus infections of the eye (n = 24), 2) with non-herpetic infection of the eye (enterovirus, adenovirus, bacteria, fungi, n = 18), 3) with ocular surface lesions due to non-infectious causes (n = 7). In three cases *U. urealyticum* was detected, doxycycline was administrated. Identification of pathogens in the groups 1 and 2 resulted in effective causal treatment with subsequent clinical recovery. Exclusion of infection in the third group allowed to avoid inappropriate antibacterial or antiviral therapy.

Conclusion: In patients with chronic red eye syndrome of unknown etiology, laboratory examination of tear and/or conjunctival scraping is essential for differentiating between infectious and non-infectious disease.

Key words: red eye syndrome, keratitis, conjunctivitis, herpesviruses, ureaplasma, laboratory diagnostics.

[1] Herpetic Center; 21B Michurinskij prospekt, Moscow, 119192, Russian Federation

[2] Russian Medical Academy of Postgraduate Education; 2/1–1 Barrikadnaja ul., Moscow, 125993, Russian Federation

[3] S.P. Botkin City Clinical Hospital of the Moscow Public Health Department, Branch 1; 7 Mamonovskij pereulok, Moscow, 123001, Russian Federation